



Olgu sunumu/ Case report

**ADLİ OLGULARDA SUNULAN DELİLLER NE KADAR GÜVENİLİR?
HOW MUCH RELIABLE ARE THE EVIDENCES WHICH PRESENTED IN FORENSIC
CASES?**

Veysal DAŞ¹, Yusuf ATAN², Zekeriya TATAROĞLU¹, Hikmet Ergin DÜLGER¹

¹Gaziantep Üniversitesi Tıp Fakültesi Adli Tıp Anabilim Dalı

²Adli Tıp Kurumu Çankırı Adli Tıp Şube Müdürlüğü

Özet

Bilgiye erişimin kolaylaşması bilginin kötüye kullanımına yol açabilmektedir. Bu vaka sunumu ile adli mercilere başvuran olguların internet ortamından sözde deliller bulunarak bu makamları aldatmaya çalışabileceğine dikkat çekilmesi amaçlanmıştır.

Darp-cebir sonucu çocuğunu düşürdüğünü iddia eden ve bunun için internet ortamından bulduğunu saptadığımız resimleri kanıt olarak göstermek suretiyle adli mercilere başvuran bir olgu sunulmuştur.

Adli tahkikat dosyasının incelenmesi, öykü ve deliller arasındaki tutarlılığın değerlendirilmesi, şüphe halinde dosyada mevcut delillerin gerçekliğinin araştırılması önem arz etmektedir. Bu bağlamda internet ortamından elde edilebilen bir takım materyallerin sahte delil olarak dava dosyalarına girebileceğinin altını çizmek istiyoruz.

Anahtar kelimeler: sahte delil; internet; abortus; darp-cebir; adli tıp.

ABSTRACT

Ease of access to information can lead to abuse of information. In this case presentation, it was aimed to draw attention to the fact that the cases that apply to judicial authorities can try to deceive these authorities by finding so-called evidences on the internet.

It had presented a case who claimed to have dropped abortion the result of the battery-violence, then applied to the judicial authorities with some evidences which is we determined she found on the internet.

It is important to examine the file of forensic investigation, to evaluate the consistency between the story and the evidence and to investigate the reality of the evidence present in the file in case of doubt. In this context, we would like to emphasize that some material that can be obtained from the internet can enter the case files as false or fake evidence.

Keywords: fake evidence; internet; abortion; battery-violence; forensic medicine.

Yazışmadan Sorumlu Yazar

Uzm. Dr. Yusuf ATAN

Adli Tıp Kurumu Çankırı Adli Tıp Şube Müdürlüğü,
Türkiye

Tel : +90 0533 573 5558

Email: dr.yusufatan@gmail.com

Doi: 10.30569/adiyamansaglik.454069

Geliş Tarihi: 16.08.2018

Kabul Tarihi: 01.11.2018

Giriş

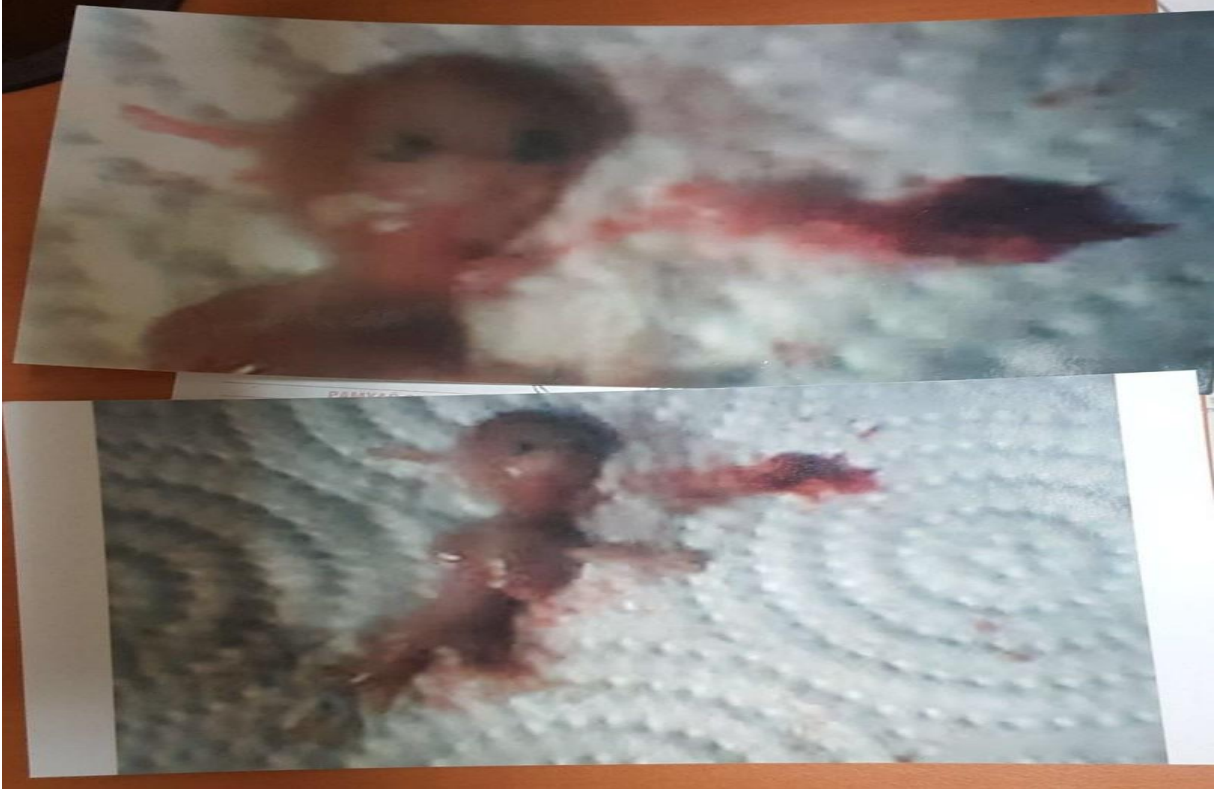Tıbbi bilimler içerisinde hukuki konuları inceleyen bilim dalı Adli Tıp'tır. Bu anlamda tıbbın öngördüğü yol haritası içerisinde adli özellikteki konuları ele alır ve adli mercilere tıbbi bilirkişilik yapar (1). Diğer bir deyişle hukuk sistemi, adli tıp sayesinde tıp biliminden faydalanabilmektedir (2).

Delil, bir hadisenin gerçekleşip gerçekleşmediğini veya olayın uyumsuzluk konusu olan noktalarını ispatlamak için kullanılan vasıtalar (3). Bir delil; gerçekçi, akılcı, kanıtlamaya yararlı, olayı yansıtıcı ve hukuka uygun olarak elde edilmiş olmalıdır (4). Bir adli olayın nasıl gerçekleştiği, olayın meydana geliş nedeni ve suç delillerinin tespiti amacıyla yapılan adli incelemeye keşif denmektedir (1).

İnternet ortamından bulduğunu saptadığımız resimleri kanıt olarak göstererek adli mercilere başvuran bu olgu sunumu ile dava dosyalarına giren her delilin (!) irdelenmesi gerektiğinin altının çizilmesi amaçlanmıştır.

Olgu Sunumu

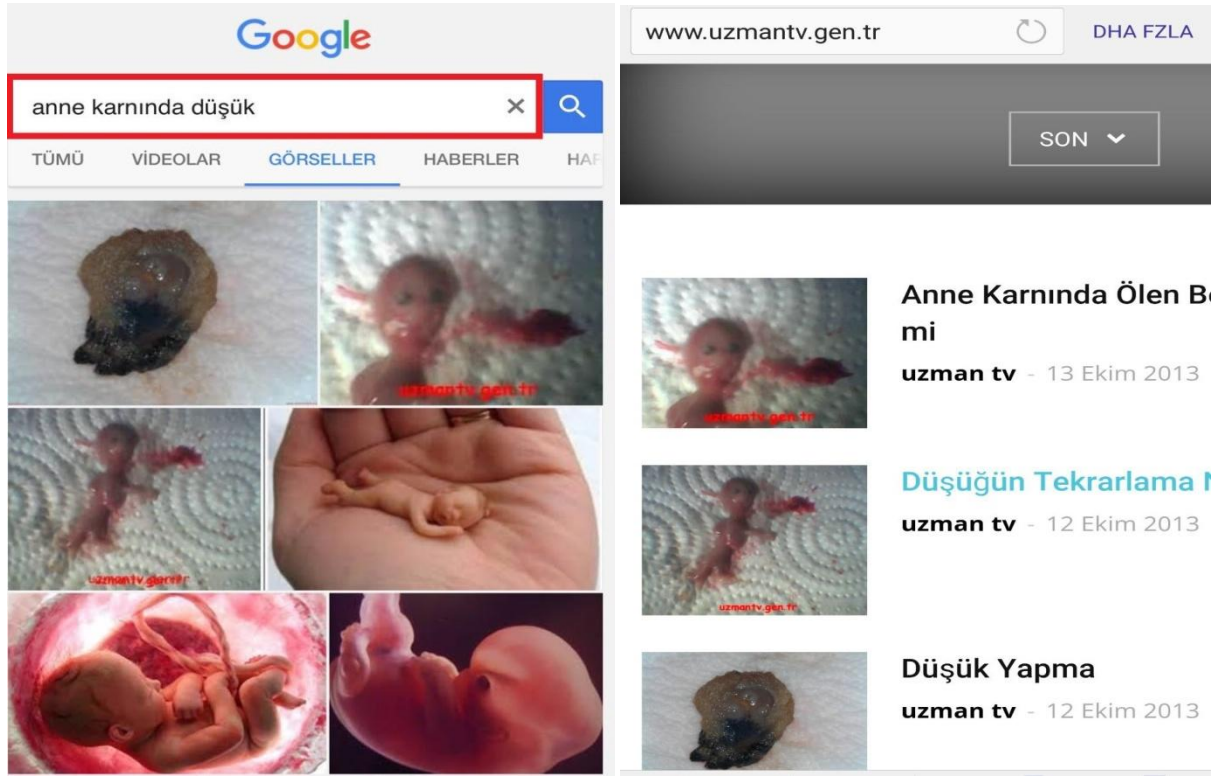
24 yaşında kadın, eşinin kendisinin 2 aylık gebe olduğunu bilmesine rağmen karnına tekme attığını, sonrasında baygınlık geçirdiğini, bir müddet baygın kaldıktan sonra ayıldığında kanamasının olduğunu ve düşük yaptığını fark ettiğini, düşük yaptığı parçaların fotoğrafını çekerek bu fotoğrafları eşine gönderdiğini ifade etmiştir (**Fotoğraf-1**).



Resim-1: Şahsın eşine gönderdiği ve dava dosyasına giren fotoęraflar.

Olayın adli makamlara intikal etmesi ile şahsın eşine gönderdiği düşük materyalini içeren 2 adet fotoęraf dava dosyasına eklenmiştir. Şahıs, mevzubahis darp olayı ile gerçekleştięi iddia olunan düşük olayının arasında illiyet olup olmadığının tespiti açısından dava dosyası ile birlikte Gaziantep Üniversitesi Adli Tıp Anabilim Dalına gönderilmiştir.

Yapılan muayene, irdeleme ve adli tahkikat dosyasının incelenmesi neticesinde şahsın gebeliğine ve düşük yaptığına dair herhangi bir tıbbi kayıtın olmaması nedeniyle şüphe oluştuęu ve akabinde yapılan araştırmada dava dosyasına konan 2 adet fotoęrafın tıpatıp aynılarının internet ortamında da mevcut olduğu saptanmıştır (**Fotoęraf-2-3**).



Resim-2-3: İnternet ortamında yapılan aramalarda saptanan resimler.

Tartışma

Yaralanmalar ile meydana gelen sekeller arasındaki illiyet varlığı-yokluğu adli tahkikat dosyasına büyük ölçüde yön vermektedir. İliyet kurulması halinde tarif edilen her bir sekel aslında o adli vaka için bir delil niteliğindedir. Nitekim deliller sayesinde adli olgular aydınlatılabilmektedir. Bu noktada delilin özelliklerini tekrar sıralayacak olursak delil; gerçekçi, akılcı, kanıtlamaya yararlı, olayı yansıtıcı ve hukuka uygun olarak elde edilmiş olmalıdır (4). Dolayısıyla delillerin doğru bir şekilde toplanması, muhafaza edilmesi, sınıflandırılması gereklidir (5).

Rutin Adli Tıp uygulamalarında detaylı bir anamnez alınması ve adli tahkikat dosyasının iyice irdelenmesi, öykü ve deliller arasındaki tutarlılığın değerlendirilmesi, şüphe halinde dosyada mevcut delillerin gerçekliğinin araştırılması neticesinde daha sağlıklı ve isabetli illiyet bağı

kurulabileceęi ve de internet ortamından elde edilebilen bir takım materyallerin sahte delil olarak dava dosyalarına girebileceęine dikkat edilmesi gerektięi kanaatindeyiz.

Kaynaklar:

1. Adli Tıp Ders Kitabı, İstanbul: Cerrahpaşa Tıp Fakóltesi Vakfı Yayınları, 2011.
2. Aşırđizer M, Gürpınar K, Berber G. Olay Yeri İncelemesinden Sanık Profili Tanımlaması, Yıllık Adli Tıp Toplantıları, Antalya, 2002;184-8.
3. Şafak A, Bıçak V. Ceza Muhakemesi Hukuku ve Polis, Roma Yayınevi, 2005.
4. Avcı F. Yüksek Lisans Tezi Araştırması. "Ceza Yargılamasında Özel Hayatın Gizlilięi Hak ve Hürriyetinin Hukuka Aykırı Olarak Elde Edilen Deliller Nedeniyle İhlali". Konya, 2006.
5. Karadayı B, Kolusayın MÖ, Kaya A, Karadayı Ş. Acil Tedavi Birimlerinde Adli Olgudan Biyolojik Materyal Alınması ve Gönderilmesi, Marmara Medical Journal, 2013;26:111-7.